Lane Medical Library

1900

Psammom der Dura mater spinalis.

Ein Beitrag zur Lehre von den Rückenmarks-Geschwülsten.

Inaugural-Dissertation

zur

Erlangung der Doktorwürde

in der gesamten Medizin

verfasst und der

hohen medizinischen Fakultät

der

kgl. bayr. Friedrich-Alexanders-Universität Erlangen

vorgelegt von

Hideyo Mine,
prakt. Arzt aus Tokio, Japan.

Tag der mündlichen Prüfung: 28. September 1900.

Erlangen 1901.
Druck der Universit.-Buchdr. von E. Th. Jacob in Erlangen.

44

v. Leyden

112

Gedruckt mit Genehmigung der hohen medizinischen Fakultät der Universität Erlangen.

Dekan: Herr Prof. Dr. Hauser.
Referent: Herr Prof. Dr. v. Strümpell.

Seinen teuren Eltern

und dem Andenken

seiner verstorbenen Schwiegereltern

in Liebe und Dankbarkeit

gewidmet

vom Verfasser.

Digitized by the Internet Archive
in 2026

https://archive.org/details/IA40153716_0281

Bevor Virchow im Jahre 1863 aus der grossen Gruppe der Sarkome eine besondere Form mit dem Namen Psammome abgesondert hatte, bezeichnete man solche Tumoren als Geschwülste mit Corpora amylacea oder nur als Sandkörper (Corpora arenacea) oder Sand (Arena). Nachdem Virchow die Eigentümlichkeiten der Psammome näher beschrieben hatte, wurde sehr häufig über die verschiedenen Formen und den verschiedenen Sitz der Psammome berichtet. Trotzdem glaube ich, dass mein Fall interessant ist, weil es ziemlich selten ist, dass das Rückenmark von einem Psammom ergriffen wird, und in Folge dessen eigentümliche klinische Erscheinungen verursacht werden. Bevor ich aber auf meine eigene Beobachtung eingehe, werde ich in Folgendem zunächst über die pathologischen Veränderungen und die klinischen Erscheinungen der Psammome im Allgemeinen berichten.

Sitz und Form der Psammome.

Die Psammome kommen vornehmlich in den Häuten des Centralnervensystemes vor, d. h. an der Dura mater cerebralis und spinalis, an der Arachnoidea, in den Pachionischen Warzen, des Ferneren an dem vorderen Umfang der Glandula pinealis, in den Plexus chorioideis und innerhalb der vierten Hirnhöhle u. s. w.

Die Form der Geschwülste ist verschieden und unregelmässig, meist sind sie halbkugelig, dabei selten über kirschgross, bisweilen maulbeerartig, bisweilen auch gestielt.

Bau und Entwicklung.

Die Psammome haben eine rötlich-weisse oder markigweisse Farbe und ziemlich derbe Consistenz; sie sind ziemlich glatt und schon beim Durchschneiden ist ihre sandige Beschaffenheit leicht zu erkennen.

Man kann bei den Psammomen zwei Kategorien unterscheiden: 1) Der Sand liegt im Innern von Bindegewebsbündeln in den mannigfaltigsten Formen; er bildet Cylinder, Kolben, Balken, Stacheln oder Kugeln, welche von Bindegewebe umgeben sind. 2) Der Sand liegt mehr lose in und zwischen den Gewebsteilen, so dass die einzelnen Sandkörner leicht zu isolieren sind. In diesem Falle bildet er meist rundliche oder eiförmige Körner, namentlich auch grössere, zusammengesetzte Conglomerate. Die einzelnen Körner sind ähnlich dem normalen Gehirnsande, d. h. sie bestehen aus concentrisch in kleinen Abständen um ein centrales Körnchen gelagerten Schichten. In diese concentrische Schichten lagern sich Kalkmassen in der Regel so ab, dass sie zuerst das Zentrum füllen, und später erst die ganzen Schichten durchdringen, so dass endlich die ganzen Sandkörper in homogene Kalkkugeln verwandelt sind. Diese Sandkörner können durch Druck gewöhnlich in radialer Richtung zerbrochen werden. Durch Säuren kann man die Kalkmasse leicht ausziehen, und die organische Grundlage bleibt bestehen. Hat das Gebilde ein gewisses Alter erreicht, so sieht man um die grösseren Sandkörner herum noch Lamellen, die nicht verkalkt sind.

Das Gewebe der Neubildung selbst zeigt viele runde Zellen mit einem ovalen, meist an der Peripherie gelegenen Kerne; ferner eine enorme Menge grosser Zellen, platt, unregelmässig geformt: oval oder viereckig; auch spindelförmig und von ausserordentlicher Feinheit. Es erscheint bald als Granulationsgewebe, bald als fibrilläres Bindegewebe, dessen breite Bänder in der verschiedensten

Richtung sich durckkreuzen und durchflechten. Solche Gewebszellen oder solches faserige Bindegewebe wandelt sich bisweilen in eine hyaline, zunächst noch kernhaltige, weiterhin aber kernlose Masse um und nimmt alsdann Kalksalze auf.

Ueber die Entstehung der Sandkörper sind die Ansichten noch nicht völlig übereinstimmend. So sagt man, es gingen gewöhnlich ähnliche Gebilde aus Zellen und zwar aus Elementen des epithelialen Ueberzuges der Arachnoidea hervor, oder man meint, es seien nicht immer die Zellelemente des Epithels, sondern auch zellige Elemente des Bindegewebes, die sich allmählich in schalige Körper umbilden können, welche später der Sitz von Verkalkungen werden. Nach Virchow gehört ein grosser Teil der Sandkörner überhaupt keiner im engeren Sinne organischen Formation an, sondern ist einfach in die Reihe der Concretionen zu setzen. Dahin rechnet man die meisten runden oder rundlichen, losen oder leicht isolierbaren Gebilde, wie sie in der Zirbeldrüse, den Adergeflechten und vielen Geschwülsten vorkommen.

Verhältnis der Psammome zu den übrigen Tumoren des Rückenmarks.

Die Tumoren des Rückenmarks sind in ihrer Art sehr verschieden und mannigfach. Daher ist eine vollständige Statistik derselben sehr schwierig. Ich will nun nach Schlesinger die Verhältnisse der Tumoren des Rückenmarkes behandeln.

Schlesinger hat in den letzten 18 Jahren aus den Obduktionsprotokollen des Wiener allgemeinen Krankenhauses folgendes statistische Material gesammelt: Unter 35000 obducierten Fällen fanden sich im ganzen 151 Fälle von Tumorbildung des Rückenmarks oder seiner Hüllen. Es waren also in 0,43 % der obducierten Fälle Neubildungen an diesen Organen oder Organabschnitten gefunden

worden. Unter diesen 151 Fällen sind 18 Fälle von Psammomen aufgezählt, das ist also 12 % der Rückenmarksneubildungen.

Wenn man die Geschwülste, welche am Rückenmarke vorkommen, nach ihrer Häufigkeit aufzählen will, so ergiebt sich folgende Reihenfolge:

1) Sarkom.
2) Tuberkel.
3) Echinococcus.
4) Fibrom, Neurofibrom.
5) Gumma.
6) Gliom.
7) Psammom.
8) Myxom.
9) Lipom.
10) Cysticercus.
11) Gliosarcom.
12) Endotheliom.
13) Melanosarcom.
14) Neurom.
15) Lymphangiom.
16) Cholesteatom.

u. s. w.

Horsley fand unter 38 von ihm zusammengestellten intraduralen Tumoren 12 Myxome, 7 Sarkome, 7 Fibrome, 4 Psammome, 4 Tuberkelknoten, 2 parasitäre Tumoren, 2 syphilitische.

Das Carcinom scheint primär weder im Rückenmarke noch in dessen Hüllen aufzutreten, wenigstens liegt bisher eine dies beweisende Beobachtung nicht vor. Aber auch die metastatischen Carcinome im Wirbelkanale ohne direktes Uebergreifen von einem erkrankten Wirbelkörper sind ungewöhnlich selten.

Von den von Schlesinger gesammelten 18 Psammomfällen sind 14 Fälle beschrieben worden; dazu kommen noch 4 nicht publicierte Fälle. Unter diesen 18 Beobachtungen ist 15 mal der Sitz angegeben und zwar:

in der Höhe der unteren Cervicalwirbel 3 mal,
in der Höhe des oberen Brustmarkes 1 mal,
in der Höhe des mittleren Brustmarkes 6 mal,
in der Höhe des Brust-Lendenmarkes 5 mal.

In allen den oben erwähnten 18 Fällen sollen Wucherungen an den Meningen bestanden haben. Im oberen

Cervical- und oberen Brustmarke ist nach den bisherigen Zusammenstellungen das Psammom besonders selten, sonst findet es sich an den verschiedensten Stellen, so in der Gegend der Cervicalanschwellung, im unteren Drittel der Brustwirbelsäule und in der Höhe der ersten Lendenwirbel.

Symptome.

Die Wucherung der Psammome ist eine ganz langsame, und die Dauer der Krankheitserscheinungen beträgt im Durchschnitt etwa 3 Jahre. Die Verhältnisse des Lebensalters zeigen ein ganz eigentümliches Bild. Bisher war das jüngste an Psammon erkrankte Individuum 34 Jahre alt, das älteste 65 Jahre; diese Geschwulst kommt also meistens im Alter von über 40 Lebensjahren vor. Auch das Geschlecht bietet Interesse: Das weibliche Geschlecht wird mehr befallen als das männliche.

Die Kompressionserscheinungen des Rückenmarks sind nach Sitz und Grösse der Geschwülste ganz verschieden, aber zuerst stellen sich meist Wurzelsymptome und zwar gewöhnlich Reizsymptome von Seiten der hintern Wurzeln ein. Ausstrahlende Schmerzen, teils mehr anhaltend und brennend, teils anfallsweise neuralgisch, ferner Parästhesien in gewissen Wurzelgebieten sind daher die ersten Krankheitssymptome. Daneben sind auch örtliche Schmerzen, Gefühl von Steifigkeit und Druck im Rücken u. s. w. vorhanden. Druckschmerz an der Wirbelsäule ist selten in charakteristischer Weise vorhanden. Anästhesien und Lähmungen können auch als reine Wurzelsymptome entstehen, aber erst bei ausgedehnteren Erkrankungen, da auch die völlige Durchtrennung einer sensiblen oder motorischen Wurzel in keinem Gebiete vollständige Anästhesie oder Lähmung hervorruft. Ausgedehntere paraplegische Symptome weisen daher meist auf die Compression des Markes hin.

Anfangs besteht meist eine Asymmetrie der Erscheinungen. Da die Geschwulst sich zuerst nur in einer Hälfte des Rückenmarks entwickeln kann, so werden nicht selten die Erscheinungen einer Halbseitenläsion des Rückenmarks beobachtet. Erst im späteren Krankheitsverlaufe geht dann das klinische Bild der Halbseitenläsion allmählich in die gewöhnliche Querschnittslähmung über.

Degeneration des Rückenmarks an der Kompressionsstelle.

Zunächst wirkt der mechanische Druck der Geschwulst auf die Blutgefässe und die Lymphräume in dem Rückenmarke und stört die Circulation, so dass in der Rückenmarkssubstanz Anaemie, später Ernährungsstörungen auftreten. Aber nicht diese allein sind es, die zur Degeneration führen, sondern die Kompression wirkt auch direct schädigend auf die Nervenfasern ein.

Mikroskopisch sieht man nichts von irgendwelchen Entzündungserscheinungen, sondern neben meist reichlichen noch erhaltenen Nervenfasern, andere, die im Zerfall begriffen oder bereits zerfallen sind. Die Achsencylinder sind bei diesen meist herdförmig angeordneten Veränderungen stark gequollen oder abgerissen und spiralig aufgerollt, die Markscheiden ebenfalls allenthalben in Zerfall begriffen und zum Teil mit schon zerfallenen Achsencylindern verschmolzen. Die überall entstehenden Zerfallsproducte dienen zur Bildung von Körnchenzellen. Auch an den Ganglienzellen und an der Glia bemerkt man die Zeichen des Zerfalls. Ist der Untergang des Nervengewebes bis zu einem gewissen Grade fortgeschritten, so tritt in späteren Stadien eine secundäre Beteiligung der Neuroglia ein. Jetzt erfolgt eine Vermehrung des interstitiellen Gliagewebes. Die Züge desselben, welche den Platz des zu Grunde gegangenen Nervengewebes einnehmen, erscheinen breit und dick, anfangs locker, später aber fest und fibrillös. So kommt es, dass man in alten abgelaufenen

Fällen an der Compressionsstelle weiter nichts findet, als eine Einbusse des Marks an Nervenfasern, an deren Stelle ein derbes glioses Fasergewebe getreten ist. Zuweilen können Regenerationsprocesse an den Nervenfasern bemerkbar werden. Im allgemeinen sind die Veränderungen in der weissen Substanz meist viel stärker ausgebildet, als in der grauen. Endlich findet man nach jeder länger andauernden Kompression des Marks eine nach auf- und abwärts gelegene secundäre Degeneration gewisser Fasersysteme im Rückenmarke.

Diagnose:

Die Diagnose des Rückenmark-Psammoms ist eine sehr schwierige, da es keine für diese Geschwulstart charakteristischen Symptome giebt. Es handelt sich nur um die Erscheinungen der Kompression. Das Psammom hat nicht wie die bösartigen Geschwülste die Fähigkeit zur Metastasenbildung.

Prognose und Therapie:

Die Prognose ist nur dann keine ganz ungünstige, wenn die Möglichkeit einer operativen Heilung vorliegt. Aber diese ist nur in einem kleinen Teil der Fälle gegeben. Im Uebrigen ist die Therapie nur eine symptomatische. Stärkere Sensibilitätsstörungen haben insbesondere ungünstige Bedeutung, weil sie die Entwicklung von Decubitus u. s. w. begünstigen.

Nach diesen allgemeinen Bemerkungen beginne ich mit der Beschreibung eines Falles von Psammom des Rückenmarks.

Krankengeschichte:

W. B. 40 Jahre alt, aus Beilngries bei Neumarkt, Taglöhnersehefrau.

Vom 21. X. 1895 bis 20. I. 1896 in der med. Klinik; von da ab in der chirurg. Klinik, und dort am 14. II. 1896 gestorben.

Anamnese:

Bis zum Beginn der jetzigen Erkrankung war Patientin stets gesund. Seit Juni 1895 verspürte sie, anfangs in den Zehen, später im Fuss und Kniegelenk ziehende Schmerzen. Dieselben verschlimmerten sich nach und nach. Sie klagt bald über grosses Hitzegefühl in den unteren Extremitäten, bald fühlen dieselben sich ganz kalt an; daneben besteht taubes und pelziges Gefühl in den Füssen beim Auftreten. Die Kranke giebt an, dass die Gehstörungen im linken Fusse angefangen haben, und dass sie diesen zuerst nachgeschleift habe. Erst 14 Tage später sind auch Störungen im rechten Fusse eingetreten. Zu dieser Zeit wurde Stehen und Gehen deshalb unmöglich, weil Patientin bei Versuchen sofort wieder zusammenknickt. Am Unterkörper hat Patientin das Gefühl, als ob sie eingeschnürt wäre. Patientin will sich nie mit Syphilis infiziert haben. Die Kranke hat mehrere Male geboren. Stuhl und Urin gehen zuweilen unwillkürlich ab. Patientin leidet an häufigen Nachtschweissen.

Status präsens:

Mittelgrosse Frau von gracilem Knochenbau, guter Muskulatur, ziemlich gut entwickeltem Panniculus adiposus. Von Seiten des Kopfes und der Gehirnnerven keine Störungen.

Pupillen beide mittelweit; Reaktion bei Lichteinfall ziemlich gering, bei Akkommodation lebhaft, beiderseits gleich.

Lungen und Herz geben normalen Befund. Abdomen: Leber und Milz nicht vergrössert; alte Striae.

Extremitäten:

Obere: normal und gut funktionsfähig.

Untere: Beide Beine liegen gerade ausgestreckt im Bett, die aktiven Bewegungen sind sehr beschränkt. Patientin hilft mit den Händen bei der Bewegung der Beine nach. Nur die Bewegung der Zehen ist erhalten

geblieben. Auch sind rechts äusserst geringfügige und schwache Streckbewegungen möglich, links dagegen nicht. Sehr kräftig unterstützt, kann Patientin zur Not etwas stehen; sie benutzt dazu fast nur das rechte Bein.

Gehen ist absolut unmöglich.

Die passiven Bewegungen sind nach allen Seiten ausgiebig ausführbar; doch muss ein mässiger Muskelspasmus im Kniegelenk überwunden werden.

Reflexe: Beiderseits sehr lebhafte Patellarreflexe, beiderseits anhaltendes Kniephänomen (Clonus), kein Fussphänomen; rechts kein Achillessehnenreflex, links ist dieser Reflex gering vorhanden. Die Reflexe sind auf der linken Seite alle etwas stärker als rechts.

Sensibilität: Alle Berührungen an Kopf, Rumpf und Extremitäten werden empfunden, an den unteren Extremitäten aber etwas schwächer; Lokalisation gut. Wärme und Kälte wird an den beiden Beinen und an den unteren Partieen der Bauchhaut verschieden empfunden, bald richtig, bald statt warm kalt und umgekehrt. Im allgemeinen wird Kälte besser empfunden als Wärme.

Schmerzgefühl: Nur stärkere Schmerzeindrücke werden als solche empfunden; manchmal muss eine Hautfalte ganz durchstochen werden, bis Patientin Schmerz äussert. Alle Sensibilitätseindrücke am rechten Bein werde etwas besser empfunden als am linken. Am Rücken ist vielleicht in den untersten Partieen eine leichte Herabsetzung der Sensibilität bemerkbar, auch werden Kälte und Wärme verwechselt. Am übrigen Körper scheint die Sensibilität eine normale zu sein. Die Fusssohlenstrichreflexe sind beiderseits ziemlich lebhaft, links noch etwas lebhafter als rechts; ebenso Kältereflex. Hautreflexe sind beiderseits auch von der Kniegegend auslösbar.

Diagnose:

Tuberculöse Spondylitis oder Tumorbildung mit Compression des unteren Brustmarks.

Verlauf:

31. X. Patientin klagt über heftige Stiche über dem Kreuzbein, die sich bei Druck auf dasselbe steigern. Objektiv ist der Grund dieser Schmerzen nicht zu ermitteln.

Patientin giebt an, Berührungen am rechten Fusse besser zu spüren als am linken. Wegen der eben erwähnten Schmerzen über dem Sakralbein, die Patientin Nachts am Schlafe hindern, bekommt sie Narkotica.

Die Beugung des Rumpfes ohne Zuhilfenahme der Arme ist im Bett unmöglich.

2. XI. Patientin klagt über heftige Schmerzen in den Unterschenkeln. Die Beine werden im Knie oft unwillkürlich gebeugt und zwar bis zum rechten Winkel. Patientin drückt mit den Händen die Knie wieder hinunter, so dass die Beine wieder gestreckt liegen.

Sensibilität: Nadelstiche am rechten Oberschenkel schmerzhaft; am rechten Unterschenkel und am ganzen linken Bein starke Analgesie. Auch die Tastempfindung ist am ganzen linken Bein stark herabgesetzt; leichtes Streichen wird am linken Bein nicht empfunden. Am rechten Bein ist die Tastempfindung besser erhalten, aber auch nicht normal; längeres Kneifen an einigen Hautstellen am linken Oberschenkel schmerzhaft, aber oft ohne Reflexzuckung, insbesondere an der Aussenseite des Oberschenkels. Die innere Seite des Oberschenkels ist stärker empfindlich: von hier aus können auch Reflexzuckungen ausgelöst werden. Am Unterschenkel links ist Kneifen von Hautfalten schmerzhafter, auch können Reflexzuckungen ausgelöst werden. Die Lokalisation der Tasteindrücke dagegen ist oft sehr fehlerhaft. Von den Fusssohlen aus beiderseits lebhafte Stichreflexe. Wärmeempfindung ist an beiden Beinen fast aufgehoben: es wird z. B. vielfach „kalt“ als „warm“ empfunden. Kälteempfindung ist etwas besser, jedoch stark herabgesetzt.

Bauchdeckenreflexe: Der obere ist beiderseits deutlich vorhanden, der mittlere ist nur rechts deutlich, der untere fehlt beiderseits.

Patientin klagt am allermeisten über Schmerzen im Kreuzbein, die in die Inguinalgegend ausstrahlen. Am Rumpf keine Schmerzen.

Der Harn wird oft unwillkürlich ins Bett entleert, ebenso der Stuhl.

Fieber ist bisher niemals aufgetreten; die Temperatur betrug stets nur 36,5—37,0° C.

An der Wirbelsäule ist eine Formveränderung bei den häufigen Untersuchungen nicht festzustellen. Seit einigen Tagen besteht Urinträufeln. Die Harnblase ist perkussorisch nicht als vergrössert nachweisbar.

Patientin merkt vom Abgang des Urins nur dadurch etwas, dass ihre Unterlage feucht wird. Beim Katheterisieren werden aus der Harnblase etwa 150 ccm Residual-Harn entleert.

4. I. 1896. In den Beinen sind Hautreflexe noch ebenso lebhaft wie früher; durch Streichen auf der Haut der Oberschenkel werden Reflexkontraktionen in der Muskulatur der Oberschenkel, besonders in den Adduktoren hervorgerufen. Nadelstiche in den Oberschenkel und in die untere Bauchhaut bewirken Reflexbeugung des ganzen Beines.

Die Bauchdeckenreflexe sind durch Streichen nicht zu erzielen; bei Nadelstichen in die Bauchhaut erfolgt starke Anspannung der musculi recti abdominis.

Patientin muss täglich 4 bis 5 mal katheterisiert werden, um den unwillkürlichen Harnentleerungen vorzubeugen. Patientin fühlt es selbst, wenn sie katheterisiert werden muss; wenn dies nicht rasch geschieht, fliesst der Harn spontan ab.

An beiden Beinen tritt ein zunehmendes Oedem auf.

8. I. Seit einigen Tagen besteht höheres Fieber,

(40,2—40,3° C), welches wohl durch die entstandenen Dekubitalgeschwüre bedingt ist. Patientin hat viel Durst. Das Gesicht ist fieberhaft gerötet, die Zunge sehr trocken. Patientin klagt ausserdem noch über Schmerzen in der unteren Thoraxgegend.

Lungenbefund: normal.

Herztöne: rein und laut.

An der Wirbelsäule ist die Gegend der oberen Lendenwirbel etwas druckempfindlich, zeigt aber keine Formveränderungen.

Der Leib ist aufgetrieben, etwas empfindlich, bietet aber sonst nichts Krankhaftes.

Am Kreuzbein unbedeutende Dekubitalgeschwüre. Die Sensibilitätsstörung am Abdomen beginnt in Nabelhöhe. Beide Patellarreflexe sind ganz deutlich vorhanden.

Die Muskeln am ganzen Körper sind welk und schlaff. Am linken Oberschenkel hat sich ein grosser Muskelabscess entwickelt, Patientin wird zur Operation auf die chirurg. Klinik verlegt. In der chirurg. Klinik wurde ein grosser jauchiger Abcess am linken Oberschenkel incidiert, es entwickelten sich aber bald noch weiter grosse Dekubitalgeschwüre, die schliesslich am 14. II. 1896 zum Exitus letalis der Patientin führten.

Sektionsbefund.

Die inneren Organe sind normal. Die Gehirnsubstanz ist anämisch. Blasenschleimhaut ist gequollen und von schmierigen Epithelmassen bekleidet; Gefässe ziemlich injiciert.

Rückenmark:

Nach Herausnahme des Rückenmarks mit der Dura mater erkennt man eine spindelförmige Anschwellung seiner Konturen in der Höhe des 8. B. W., die in der Ausdehnung von 6 cm Länge nach unten allmählich zu- und dann wieder abnimmt. Die Dura mater fühlt sich derb an und erscheint straff über das Mark gespannt.

Die nach abwärts von der verdickten Partie gelegenen Abschnitte des Rückenmarks scheinen normalen Umfang zu besitzen.

Die Lendenanschwellung beginnt etwa 2 cm unterhalb des unteren Endes der pathologisch verdickten Partie. Die Innenfläche der Dura mater zeigt in der Höhe des 8. Brustwirbels eine mit ganz scharf abgesetztem Rande beginnende Auflagerung, vorne circa $^1/_2$ cm höher reichend wie hinten, die ganze Vorderfläche des Rückenmarks umgreifend und hinten nur rechts eine kleine Strecke der Dura mater noch freilassend. Die Dicke der Neubildung beträgt hier vorne knapp 1 mm, verdünnt sich hinten bis zu $^1/_4$ mm. Schon $^1/_2$ cm tiefer hat sich der Ring der Neubildung vollständig um das Rückenmark geschlossen, auch hier ist sie an der hinteren Fläche am schmalsten ($1^1/_2$ mm), wird beiderseits nach vorne beträchtlick dicker und erreicht vorne eine Dicke von 7—8 mm. Das Rückenmark ist hier ganz zusammengepresst von der Neubildung (siehe Figur 1) im Querdurchmesser 7 mm, im Sagittaldurchmesser 5 mm. Der geschlossene massive Mantel der Neubildung setzt sich nach unten fort bis zum Beginn der Lendenanschwellung, verschmälert sich hier ebenfalls rasch und hört dann mit einer vollkommen scharfen, ein wenig gezackten Grenze auf. Nirgends ist die Dura mater durchbrochen. Die Aussenfläche derselben ist vollständig glatt spiegelnd ohne Spur von entzündlichen Veränderungen. Schon makroskopisch sind am Rückenmark die grössten Veränderungen durch die Kompression wahrnehmbar. Die Zeichnung der grauen und weissen Substanz ist verwaschen, die Fissura ant nach rechts vorne gerichtet, der Centralkanal mit blossem Auge nicht mehr sichtbar. 2 cm unterhalb des unteren Endes der krankhaften Anschwellung findet sich eine Stelle, wo die Pyramidenseitenstränge der rechten Seite leicht grau verfärbt erscheinen.

Die innere Auskleidung des knöchernen Rückenmarks-

kanals und die Wirbelsubstanz zeigen keine sichtbaren pathologischen Veränderungen.

Leichendiagnose:

Psammom der Dura mater. Cystitis. Decubitus. Absces am linken Oberschenkel.

Mikroskopische Beschreibung des Rückenmarks.

In der Mitte der Neubildung (etwa X. B. W.) ist das Rückenmark an der Kompressionsstelle auf der linken Seite vom Seitenstrang bis zum Vorderstrang abgeplattet und verkleinert, wie ein unregelmässiges Dreieck. Man kann weder die weisse und graue Substanz noch die Fissura posterior unterscheiden, den Centralkanal aber und die anterior, die verlagert und verengert sind, findet man nur mit Mühe. Die Ganglienzellen sind nicht mehr zu erkennen, und überall finden sich zahlreiche zerfallene Nervenfasern nur wenige sind erhalten. Hie und da erkennt man noch einzelne Blutgefässe, dazu viele Lücken, welche verschwundenen Nervenfasern oder erweiterten Lymphgefässen entsprechen. Das Gliagewebe ist verdickt und überall finden sich in demselben rundliche Zellen.

Die Nervenwurzeln auf der rechten Seite sind ziemlich normal, auf der linken Seite dagegen länglich zusammengedrückt, verlagert und degeneriert. Die Pia mater ist etwas locker. Die Dura mater ist verdickt; an der Aussenfläche zeigt sie keine Veränderung, aber von ihrer Innenfläche wuchert die unten näher zu beschreibende Neubildung weiter. An der Innenfläche dieser Neubildung ist die lockere Arachnoidea teilweise noch vorhanden. (Fig. I).

Diese Neubildung enthält Blutgefässe und ist aus einem Gewebe von kernhaltigen Spindel- und Rundzellen gebildet, welche unregelmässig oder wirbelförmig in verschiedenen Richtungen verlaufen. Ausserdem finden sich überall kernlose Zellen und hyalindegenerierte Stellen; in der Mitte derselben liegen meist die kugelförmigen oder

ästigen Sandkörperchen (siehe Figur II). In der Struktur der Sandkörperchen zeigt sich eine konzentrische Schichtung, und die Umhüllung derselben besteht aus einer hyalinen und einer bindegewebigen Kapsel, welche die Körner einschliesst. Diese Körperchen sind an der dicksten Stelle der Neubildung am zahlreichsten. Oberhalb und unterhalb der Neubildung finden sich secundäre Degenerationen in dem Rückenmarke, welche auf- und abwärts sich allmählich vermindern. 1 cm oberhalb der Neubildung sind die weisse und graue Substanz, der Centralkanal und die Fissura anterior deutlich unterscheidbar, und in der weissen Substanz die Nervenfasern schon bemerkbar, aber in dem Hinterstrang sind die Nervenfasern der Gollschen Stränge und Burdachschen Keilstränge degeneriert. An dieser Stelle sind die Nervenwurzeln normal. 2 cm über dem oberen Teil der Neubildung ist die normale Form des Rückenmarks wieder deutlich sichtbar, und die Fissura posterior schon bemerkbar. Aber der Hinterstrang ist von dieser Stelle aufwärts bis zum mittleren Halsmark degeneriert. In dem oberen Lendenmark, 1 cm unterhalb der Neubildung findet sich Degeneration, in der Mitte der Hinterstränge gering, in den Pyramidenseitensträngen ziemlich stark ausgeprägt. Von dieser Stelle abwärts bis zum 4. L. N. findet sich nur in den Pyramidenseitensträngen allmählich abnehmende Degeneration.

Mikroskopische Diagnose:

Psammom der Dura mater und secundäre Degeneration des Rückenmarks.

Kurze Epikrise.

Der hier beschriebene Fall von Kompression des Rückenmarks durch ein Psammom bietet uns in mancher Beziehung Interesse.

Bei einer 40jährigen Frau entwickelten sich ganz allmählich an den unteren Extremitäten, später an dem Kreuzbein ziehende oder stechende Schmerzen, und am Unterkörper Einschnürungsgefühl, in den unteren Extremitäten Motilitäts- und Sensibilitätsstörungen, welche von der linken Seite auf die rechte Seite fortschritten. Endlich kamen völlige Paraplegie an den unteren Extremitäten und die Wärme-Kälteempfindungsstörungen, die Schmerz-Tastempfindungsstörungen u. s. w. an den unteren Extremitäten und am Unterkörper zu Stande. Die unteren Bauchdecken- und die Achillessehnenreflexe fehlten, dagegen waren die Haut- und Sehnenreflexe an den anderen Stellen der unteren Extremitäten sehr lebhaft.

Die Störungen der Blase und des Mastdarms waren von Anfang bis zum Ende der Krankheit vorhanden. Die Patientin hatte später Cystitis, Decubitus, einen Abscess am linken Oberschenkel und hohes Fieber; diese Erscheinung führte endlich zum Tode. Nur 8 Monate waren vom ersten Auftreten der Kompressionserscheinungen bis zum Tode verflossen.

Makroskopisches Verhalten des Rückenmarks und der Neubildung.

Innen- und Aussenseite der Wirbelsäule zeigten keine Veränderung. Die spindelförmige Geschwulst umfasste das Rückenmark in der Höhe des 8. Brustwirbelsegmentes bis zum untersten Brustwirbelsegment ringförmig, und die Geschwulst comprimierte das Rückenmark in dieser Höhe von allen Seiten, so dass es nur einen ganz kleinen Durchmesser zeigte. Die Geschwulst wucherte von der Innen-

seite der Dura mater aus und zwar besonders stark auf der linken Seite.

Mikroskopisch:

An der Kompressionsstelle finden sich nur wenig normale und meistenteils zerfallene Nervenfasern. Die Blutgefässe waren sehr vereinzelt, dagegen zahlreiche weite Lymphspalten zu sehen. Am unteren und oberen Ende der Geschwulst fanden sich am Rückenmark auch die gewöhnlichen secundären Degenerationen und zwar am oberen Teil in den Hintersträngen, am unteren in den Pyramidenseitensträngen. Die Struktur der Geschwulst war aus Sandkörperchen und Bindegewebe gebildet; die Bindegewebsfasern laufen nach verschiedenen Richtungen.

Das Psammom als solches zu diagnosticieren ist sehr schwer, weil es in seinem ganzen Verlauf keine eigentümlichen Erscheinungen darbietet. In meinem Fall war die klinische Diagnose „Tuberculöse Spondylitis oder Tumorbildung mit Compression des unteren Brustmarks“ gestellt worden.

Die Geschwulst wucherte von der linken Seite der Dura mater aus, also äusserten sich zuerst die verschiedenen Kompressionserscheinungen an der linken unteren Extremität. Diese Erscheinungen schritten allmählich auf die rechte untere Extremität fort, da die Geschwulst mehr und mehr auch nach der rechten Seite hin wuchs.

Die Degeneration des Rückenmarks war weder durch entzündliche Processe noch auch durch Blutung sondern lediglich durch die mechanische Druckwirkung bedingt.

Aus den Paraplegien, dem Schmerz- und Tastempfindungsmangel, den Wärme- und Kälteempfindungsstörungen an den unteren Extremitäten und der Reflexlosigkeit der unteren Bauchdecke u. s. w. war die vollständige Degeneration des unteren Brustmarks deutlich beweisbar.

Die lebhaften Reflexe in den unteren Extremitäten entsprachen dem Wegfall von hemmenden, von oben her

kommenden Einflüssen. Aber nur die Achillessehnenreflexe fehlten, obgleich die unteren Lumbales und die Sacrales keine Veränderung zeigten; jedoch kann man behaupten, dass dieser Reflex zuweilen auch bei Gesunden fehlt.

Die Störungen der Blase und des Mastdarms sind dadurch zu erklären, dass an der Compressionsstelle des Rückenmarks auch die Leitungsbahn für diese Organe unterbrochen war.

An und für sich sind die Aussichten für eine erfolgreiche operative Entfernung des Psammoms schon deshalb recht gering, weil dasselbe von der Haut des Rückenmarkes ausgeht, fest mit dieser verwachsen ist und nicht wie vielleicht ein Fibrom oder Cysticercus ohne grössere Schwierigkeiten losgelöst werden kann. Es muss stets ein grösseres oder kleineres Stück der Dura mater mit excidiert werden. In dem von mir beschriebenem Falle freilich wäre überhaupt die Beseitigung des Psammoms kaum möglich gewesen, da dieses das Rückenmark in einer Breite von 6 cm ringförmig umfasste, und die Excision eines so grossen Teiles der harten Rückenmarkshaut wohl zu schweren Schädigungen des Rückenmarks geführt hätte.

Am Schlusse erfülle ich die angenehme Pflicht, meinen hochverehrten Lehrern Herrn Professor Dr. v. Strümpell sowie Herrn Privatdozenten Dr. L. R. Müller und Herrn Dr. F. Jamin für die Anregung und liebenswürdige Unterstützung bei dieser Arbeit meinen verbindlichsten Dank zu entbieten.

Litteratur.

1) Bizzozero und Bozzolo, Primitivgeschwülste der Dura mater. Wiener medicinische Jahrbücher. 1874.
2) Birch-Hirschfeld, Lehrbuch der pathologischen Anatomie (Seite 491). Leipzig 1877.
3) Bruns, Die Geschwülste des Nervensystems (Seite 21). Berlin 1897.
4) Clelland, Glasgow med. Journ. (Seite 148). Juli 1863.
5) Cornil und Ranvier, Manuel d'hystologie pathologique I S. 133).
6) Eulenburg, Realencyclopädie d. II. Band 19 (Seite 478) 3. Auflage.
7) Fester, Berliner klinische Wochenschrift 1878 No. VIII (Seite 97): Zur Casuistik der Psammome am Centralnervenapparat.
8) Golgi, Sulla struttura e sullo sviluppo degli Psammomi. Centralblatt für die medicinische Wissenschaft 1870 (Virchow Archiv 51. Bd. Seite 311).
9) Levi, Untersuchungen über den Bau und die Entstehung der Concretionen in Psammomen der Dura mater cerebri und der Kalkplättchen der Arachnoidea spinal. Dissertation Freiberg i. B. 1890/91.
10) Nothnagel, specielle Pathologie und Therapie X. Bd. (Seite 268). Dr. E. v. Leyden und Dr. Goldscheider, Die Erkrankungen des Rückenmarks und der Medulla oblongata. Wien 1897.
11) Strümpell, Lehrbuch der speciellen Pathologie und Therapie der inneren Krankheiten. 3. Band (Seite 512). Krankheiten des Nervensystems 12. Aufl. Leipzig 1899.
12) Schlesinger, Beiträge zur Klinik der Rückenmarks- und Wirbeltumoren (Seite 38). Jena 1898)

13) Schuppel, Archiv der Heilkunde, Band X 1869 (Seite 410). Die Entwickelung des kalkkörperhaltigen Sarkoms der Dura mater.

14) Virchow, Archiv 8. Bd. 1855 (Seite 103). R. Virchow, Kalk-Metastasen.

15) Virchow, Archiv 50. Bd. 1870 (Seite 222). F. Steudener, Zur Kenntnis der Sandgeschwülste.

16) Virchow, Archiv 52. Bd. 1871 (S. 449). Arnold, Ein Beitrag zu der Lehre von dem Bau und der Entwickelung der Psammome.

17) Virchow, Archiv, 88. Bd. 1882 (Seite 84). Friedländer, Ueber Verkalkung der Ganglienzellen.

18) Virchow, Die krankhaften Geschwülste III. Band (Seite 106).

19) Ziegler, Lehrbuch der allgemeinen pathologischen Anatomie und Pathogenese, 7. Aufl. Jena 1892 I. Bd. (Seite 151 u. 324).

20) Ziegler, Lehrbuch der speziellen pathologischen Anatomie und Pathogenese, 7. Aufl. Jena 1892 II. Bd. (Seite 373).

Fig. I.

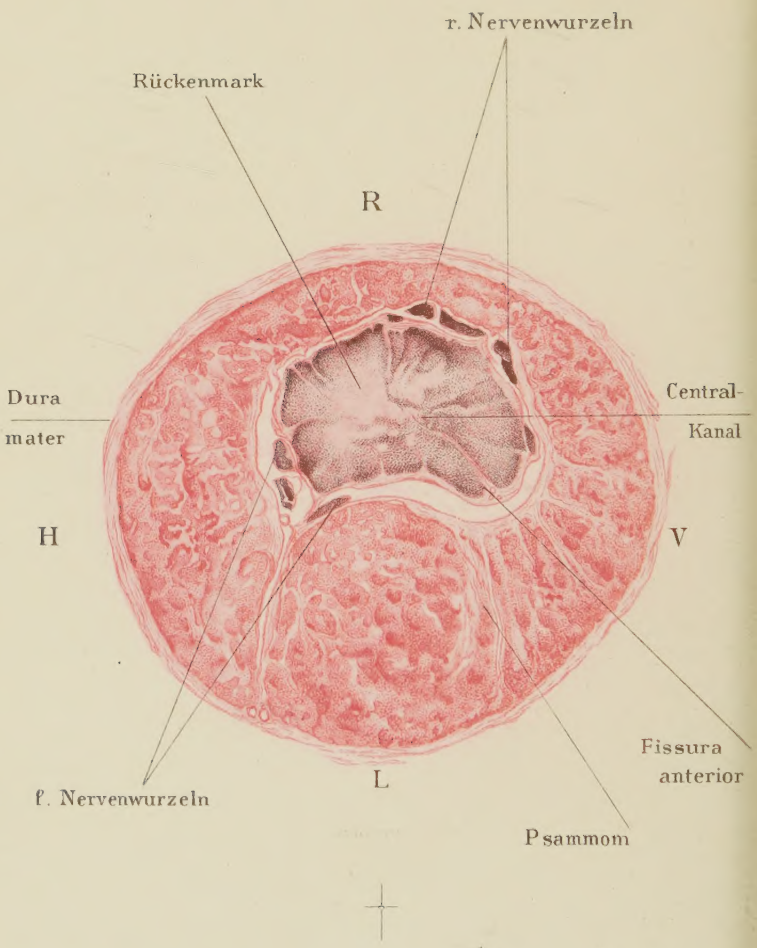

Psammom der Dura mater spinalis.

5,7× lin. Vergrößerung.

Gez. mit Edingers Zeichenapparat.

Fig. II.

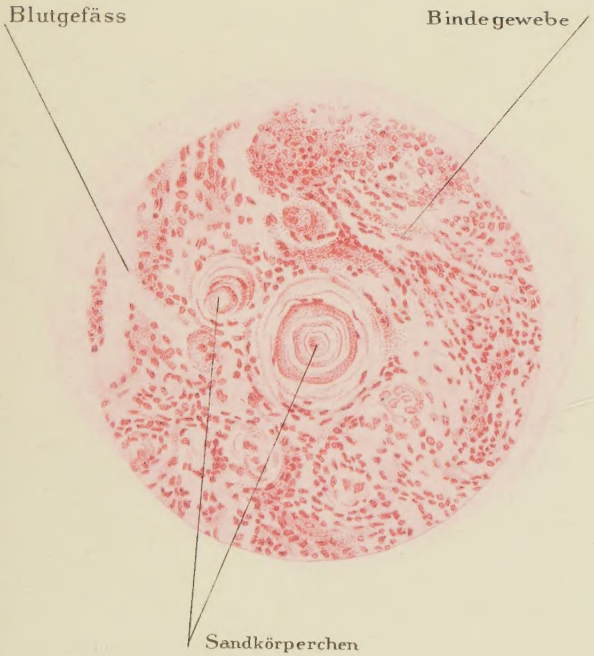

Psammom der Dura mater.

Vergr. ca. 175 x

Gez. mit Zeichenapparat nach Abbé Zeiss Ocular I Obj. D.